

<https://doi.org/10.29296/25877305-2020-11-17>

## Влияние тоцилизумаба и тималина на системное воспаление у больных COVID-19

**Б.И. Кузник**<sup>1,2</sup>, доктор медицинских наук, профессор,  
**В.Х. Хавинсон**<sup>3,4</sup>, член-корреспондент РАН,  
 доктор медицинских наук, профессор,  
**С.А. Лукьянов**<sup>1,5</sup>, кандидат медицинских наук,  
**К.Г. Шаповалов**<sup>1,5</sup>, доктор медицинских наук, профессор,  
**Ю.Н. Смоляков**<sup>1,2</sup>, кандидат медицинских наук,  
**П.П. Терешков**<sup>1</sup>, кандидат медицинских наук,  
**Ю.К. Шаповалов**<sup>1,5</sup>,  
**В.А. Коннов**<sup>1,5</sup>, кандидат медицинских наук,  
**Д.Н. Зайцев**<sup>1</sup>, доктор медицинских наук, доцент,  
**Э. Маген**<sup>6</sup>, MD, Professor

<sup>1</sup>Читинская государственная медицинская академия

<sup>2</sup>Иновационная клиника «Академия здоровья», Чита

<sup>3</sup>Санкт-Петербургский институт биорегуляции и геронтологии

<sup>4</sup>Институт физиологии им. И.П. Павлова РАН, Санкт-Петербург

<sup>5</sup>Городская клиническая больница №1, Чита

<sup>6</sup>Университет Бен-Гуриона, Ашдод, Израиль

**E-mail:** bi\_kuznik@mail.ru

*Тяжелое течение COVID-19, сопровождаемое острой дыхательной недостаточностью, острым респираторным дистресс-синдромом и полиорганной недостаточностью, наиболее часто наблюдается у пожилых (старше 65 лет), а также у сравнительно молодых пациентов с сопутствующими заболеваниями – сахарным диабетом, гипертонической болезнью, нарушениями сердечной, почечной или печеночной деятельности. При этом у больных возникает чрезмерная воспалительная реакция, которая сопровождается развитием «цитокинового шторма», разбалансированием и последующим истощением Т-клеточного иммунитета. Успешная терапия COVID-19 строится на восстановлении функций поврежденной иммунной системы, в том числе ликвидации «цитокинового шторма». С этой целью рекомендовано применение блокатора рецептора моноклонального антитела к IL6 (RIL6) тоцилизумаба (TCZ). Приведены сведения об успешном применении TCZ у больных тяжелой формой COVID-19, а также указаны его существенные недостатки – развитие неблагоприятных реакций – лимфоцитопении, тромбоцитопении, увеличения уровня IL6, аланин- и аспаратаминотрансферазы и др. Одновременно приведены обоснования для применения у таких больных иммуномодулятора тималина, способного ликвидировать «цитокиновый шторм», а также нормализовать состояние иммунной системы и предотвращать синдром диссеминированного внутрисосудистого свертывания. Приводятся типичные случаи лечения больных с тяжелыми формами COVID-19 при использовании на фоне стандартной терапии TCZ и тималина раздельно и совместно.*

**Ключевые слова:** инфекционные заболевания, терапия, COVID-19, системное воспаление, «цитокиновый шторм», иммунитет, гемостаз, тоцилизумаб, тималин.

**Для цитирования:** Кузник Б.И., Хавинсон В.Х., Лукьянов С.А. и др. Влияние тоцилизумаба и тималина на системное воспаление у больных COVID-19. Врач. 2020; 31 (11): 87–96. <https://doi.org/10.29296/25877305-2020-11-17>

В настоящее время установлено, что заболевание COVID-19 является серьезной инфекцией. Несмотря на то, что в большинстве случаев COVID-19 протекает довольно легко и даже бессимптомно, приблизительно у 25% пациентов развиваются тяжелые осложнения, включая острую дыхательную недостаточность (ОДН), острый респираторный дистресс-синдром (ОРДС), полиорганную недостаточность (ПОН), приводящую в ряде случаев к летальным исходам [1, 2]. Выявлено, что наиболее тяжело COVID-19 переносят люди пожилого возраста (старше 65 лет), а также молодые пациенты с сопутствующими заболеваниями – сахарным диабетом, ожирением, гипертонической болезнью, сердечной, почечной или печеночной недостаточностью и др. [3–5].

В тяжелых случаях развития COVID-19 у больных возникает чрезмерная воспалительная реакция, выходящая из-под контроля иммунной системы. При этом наблюдается значительное снижение в крови количества моноцитов и лимфоцитов, в том числе Т-лимфоцитов, а также нарушение взаимосвязи их субпопуляций (снижение числа CD4<sup>+</sup> и CD8<sup>+</sup> и увеличение доли клеток Th17). В то же время у больных, находящихся в тяжелом или даже критическом состоянии, аберрантные патогенные Т-лимфоциты обладают высокой активностью, что сопровождается усиленной экспрессией интерферона-γ (IFNγ) и гранулоцитарно-макрофагального колониестимулирующего фактора (GM-CSF). В свою очередь, GM-CSF способен контролировать развитие моноцитов с фенотипом CD14<sup>+</sup>CD16<sup>+</sup>, обладающих высокой экспрессией интерлейкина-6 (IL6). В результате патогенные Т-лимфоциты и воспалительные моноциты мигрируют в большом количестве в малый круг кровообращения, провоцируя при тяжелом или критическом течении COVID-19 воспалительный «цитокиновый шторм» [6].

Вызванное вирусом повреждение тканей у тяжелобольных COVID-19 привлекает в очаг деструкции лимфоциты, моноциты, нейтрофилы и другие клетки [7]. Особенно важную роль в этом процессе играют Th1 и Th17, секретирующие провоспалительные цитокины и хемокины, что приводит к чрезмерной выработке про- и противовоспалительных цитокинов (IL-1β, -1RA, -2, -4, -6, -7, -8, -9, -10, -13, -17, фактор роста фибробластов – FGF, гранулоцитарный колониестимулирующий фактор – G-CSF, GM-CSF, IFNγ, фактор некроза опухоли – TNF, фактор роста эндотелия сосудов – VEGF, индуцируемый белок-10 – IP-10, моноцитарный хемоаттрактный белок-1 – MCP-1, макрофагальные белки воспаления – MIP-1α, MIP-1β, тромбоцитарный фактор роста – PDGF и др.). Более того, IL6, IL8, IL17 и IL10, секретируемые лимфоцитами, моноцитами и макрофагами, могут активировать рецепторы цитокинов (например, IL6R, IL8R), приводя к активации сигнальных путей JAK-STAT

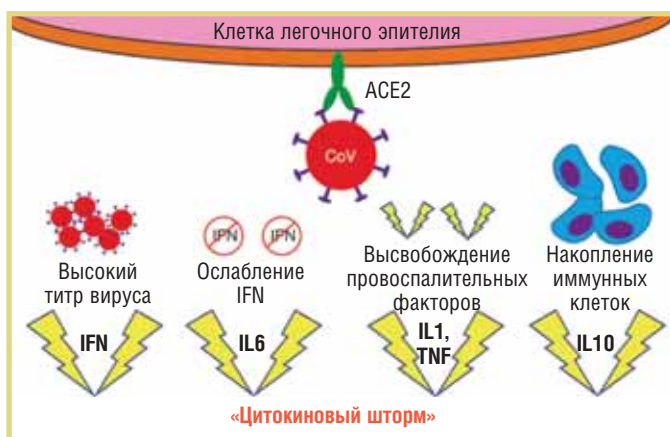
и миграции клеток к поврежденным тканям [8]. Таким образом, возникает «порочный круг», что не только способствует, но и усиливает развитие «цитокинового шторма» и гипервоспалительного процесса, приводящего к ПОН и неблагоприятному исходу [9, 10]. На рис. 1 представлен механизм развития «цитокинового шторма».

Патоморфологические исследования показывают, что легкие и в меньшей степени – другие органы и ткани инфильтрируются избыточным количеством клеток  $CCR6^+$  Th17, а также высокоактивными цитотоксическими Т-лимфоцитами – ЦТЛ ( $CD8^+$ ) и NK-лимфоцитами ( $CD16^+$ ). Но высокая цитотоксичность клеток не означает, что они выполняют нормальную функцию. SARS-CoV-2 может привести к истощению ЦТЛ и NK-клеток, что является одной из причин возникновения лимфопении [11]. Следует отметить, что SARS-CoV-2 способен инфицировать макрофаги

$CD169^+$  в селезенке и лимфатических узлах (ЛУ), что также приводит к развитию лимфопении. В то же время макрофаги  $CD169^+$ , экспрессируя высокий уровень Fas, вызывают активационно-индуцированную гибель клеток посредством взаимодействий Fas/FasL. SARS-CoV-2 избирательно индуцирует выработку макрофагами IL6, что непосредственно способствует некрозу лимфоцитов [12]. Одновременно мононуклеарные клетки периферической крови, способствуя выработке IL6/IL8, привлекают в ткани нейтрофилы и тем самым вызывают неконтролируемый воспалительный ответ организма [13].

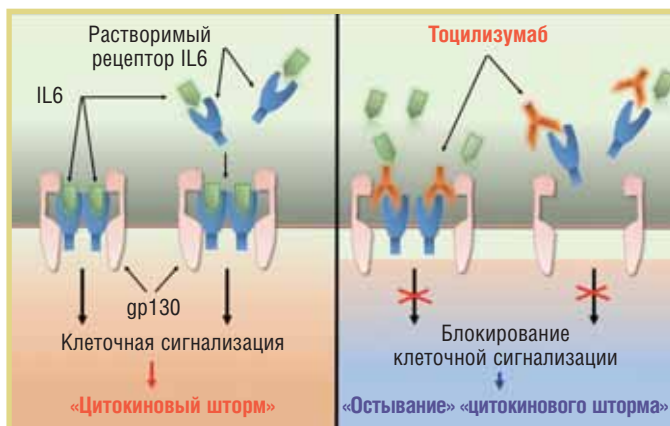
Исходя из приведенных данных, следует полагать, что успешная терапия COVID-19 должна строиться на восстановлении функций поврежденной и разбалансированной иммунной системы, в первую очередь – ликвидации «цитокинового шторма», и в конечном итоге – эффективным и безопасным иммунным ответе на внедрение коронавируса. С этой целью рядом исследователей был применен рекомбинантный препарат тоцилизумаб (TCZ), являющийся моноклональным антителом, блокирующим рецептор IL6. В литературе имеется немало сообщений об успешном применении TCZ у больных COVID-19. Так, при использовании TCZ наблюдается быстрая ликвидация лихорадки, что сопровождается улучшением клинической картины, в частности, у пациентов с пневмонией – улучшением оксигенации. Одновременно у таких больных, которым вводился TCZ, в результате блокады RIL6 возрастает концентрация IL6 и отмечается снижение уровня С-реактивного белка (СРБ) и ферритина [14–16]. Содержание D-димера, свидетельствующего об интенсивности внутрисосудистого свертывания крови, тромботической микроангиопатии и диссеминированного внутрисосудистого свертывания (ДВС) [17–19], а также аланин- (АЛТ) и аспартатаминотрансферазы (АСТ) оставались стабильными [15, 20, 21]. На рис. 2 приводится схема механизма ликвидации «цитокинового шторма» путем блокады RIL6 [6].

Следует отметить, что при использовании TCZ могут отмечаться осложнения – инфекция мочевыводящих путей, опоясывающий герпес, гастроэнтерит, дивертикулит, сепсис и бактериальный артрит, гипертонзия, головная боль, кожные и аллергические реакции. Со стороны лабораторных показателей наиболее часто отмечаются лимфоцитопения, тромбоцитопения, повышение концентрации ферментов, свидетельствующих о поражении печени (АЛТ, АСТ), и нарушение обмена липидов (общий холестерин, липопротеиды низкой плотности – ЛПНП, триглицериды) [14, 21]. Данные о летальности среди больных COVID-19, принимавших TCZ, противоречивы и колеблются в широких пределах, что, по всей видимости, связано с различной тяжестью заболевания [14, 15, 21, 22].



**Рис. 1.** Схематичное изображение основных механизмов, приводящих к гипервоспалению и «цитокиновому шторму» при COVID-19 (по [7] с изм.)

**Fig. 1.** The schematic diagram of the main mechanisms leading to hyperinflammation and cytokine storm in COVID-19 ([7] with modifications)



**Рис. 2.** Потенциальный механизм действия тоцилизумаба в ликвидации «цитокинового шторма» при COVID-19 [6]

**Fig. 2.** Potential mechanism of action of tocilizumab in eliminating the cytokine storm in COVID-19 [6]

Выдвинуто предположение [23–25], что при COVID-19 целесообразно применение иммунокорректора тималина. Это предположение основывается на следующих фактах:

- тималин при различных заболеваниях, в том числе инфекционных и пневмониях различного происхождения, способен нормализовать состояние иммунитета и ликвидировать явление «цитокинового шторма» [26, 27]. В связи с этим следует иметь в виду, что ТСЗ блокирует только действие IL6, тогда как «цитокиновый шторм» сопровождается увеличением значительного числа в основном провоспалительных цитокинов;
- тималин, нормализуя состояние иммунитета, опосредованно способствует ликвидации гиперкоагуляции и не допускает развития тромбоза и ДВС-синдрома [28, 29], нередко возникающих у тяжелобольных COVID-19. Также установлено [27, 30], что применение тималина на фоне стандартной терапии у тяжелобольных COVID-19, осложненного пневмонией с выраженной дыхательной недостаточностью, требующей респираторной поддержки, в том числе искусственной вентиляции легких (ИВЛ), привело к нормализации показателей клеточного иммунитета, способствовало уменьшению интенсивности внутрисосудистого свертывания крови и выздоровлению.

Исходя из представленных данных, для предупреждения и ликвидации нежелательных последствий со стороны иммунной системы и системы гемостаза совместно с ТСЗ принято применять тималин. Далее приводятся типичные случаи лечения больных с тяжелыми формами COVID-19 при использовании на фоне стандартной терапии ТСЗ совместно с тималином, последовательно или одновременно. Терапия назначалась в соответствии с Временными методическими рекомендациями Минздрава РФ по диагностике и лечению новой коронавирусной инфекции (COVID-19), версия 7 от 03.06.2020. Все проводимые исследования соответствовали этическим стандартам, разработанным на основе Хельсинкской декларации Всемирной ассоциации «Этические принципы проведения научных медицинских исследований с участием человека» с поправками 2008 г. и Правилами клинической практики в Российской Федерации, утвержденными Приказом Минздрава РФ от 19.06.2003 №266. Все участники подписали добровольное информированное согласие.

### СЛУЧАЙ №1. ПРИМЕНЕНИЕ ТОЦИЛИЗУМАБА

**Пациент И.**, 41 года, поступил в отделение реанимации и интенсивной терапии (ОРИТ) Городской клинической больницы (ГКБ) №1 (Чита) 23.06.2020 на 5-й день от момента появления первых симптомов заболевания. Диагноз COVID-19 подтвержден лабораторно

методом полимеразной цепной реакции (ПЦР). В клинической картине пациента преобладали проявления острой гипоксемической дыхательной недостаточности и интоксикации (системного воспаления). Из жалоб следует выделить затрудненное дыхание, одышку при минимальной физической нагрузке, чувство нехватки воздуха, повышение температуры тела до 39°C, сухой надсадный кашель. Из сопутствующих заболеваний отмечались гипертоническая болезнь II стадии, 2-й степени; риск 2.

С момента поступления в ОРИТ в связи с тахипноэ и участием в акте дыхания вспомогательной мускулатуры пациенту назначена неинвазивная ИВЛ посредством маски TotalFace (FitLifePhilipsRespironics™) и вентилятором NEUMOVENT GRAPHNET™ в режиме NIV со следующими инициальными параметрами: PS=7 см, PEEP=8 мм рт. ст., FiO<sub>2</sub>=80%. В клинической картине заболевания отмечалось тахипноэ в сочетании с умеренной гипоксемией, установленной по данным газового анализа артериальной крови. В дальнейшем параметры газообмена и кислотно-щелочного состояния корригировались на фоне проводимой респираторной поддержки. Синхронизация пациента с вентилятором, переносимость респираторной поддержки были удовлетворительными. В течение 11 сут в ОРИТ пациент находился преимущественно в прон-позиции (табл. 1).

При поступлении больному назначены гидроксихлорохин 400 мг 2 раза в день в 1-й день, затем – 200 мг 2 раза в сутки; внутривенное введение амоксициллина 1000 мг + клавулановая кислота 200 мг 3 раза в сутки, левофлоксацин 500 мг 2 раза в сутки; эноксапарин натрия 0,8 мл подкожно 2 раза в сутки, жаропонижающая (парацетамол), отхаркивающая (амброксол), инфузионная (500 мл кристаллоидов в сутки) терапия. По данным ЭКГ, ЭхоКГ, дуплексного сканирования сосудов нижних конечностей признаков сердечно-сосудистых осложнений не обнаружено. У пациента выявлена выраженная лимфоцитопения, высокий уровень биомаркеров воспаления (см. табл. 1), что в совокупности с фебрильной лихорадкой подтверждало наличие «цитокинового шторма» и возможность назначения генно-инженерной биологической терапии (ГИБТ).

23.06.2020 с целью подавления «цитокинового шторма» и предотвращения развития ПОН был назначен ТСЗ 200 мг внутривенно. Ввиду отсутствия выраженного эффекта 24.06.2020 введено повторно 200 мг ТСЗ. На фоне терапии отмечено клиническое улучшение – стабилизация параметров газообмена и лабораторных показателей, в связи с чем больной был переведен из ОРИТ в инфекционное отделение (см. табл. 1).

Несмотря на наличие неблагоприятных прогностических критериев COVID-19 – гипоксемии, резко увеличения концентрации СРБ, повышения уровня глюкозы в крови и ЛДГ в сочетании с выраженной иммунной реакцией по типу «цитокинового шторма», сопровождаемым угнетением клеточного звена иммунитета (табл. 2), у пациента

удалось достичь значимого увеличения числа лейкоцитов и тромбоцитов, снижения потребности в кислороде и улучшения показателей иммунограммы. Однако в дальнейшем у больного развились гнойно-септические осложнения – внутрибольничная вирусно-бактериальная двусторонняя тотальная пневмония тяжелого течения с абсцедированием, пиопневмотораксом справа (потребовавший дренирования плевральной полости), что отразилось на клиническом анализе крови (см. табл. 2).

Ухудшение состояния больного сопровождалось лимфоцитопенией, эозинопенией, увеличением соотношения нейтрофилы/лимфоциты и лимфоциты/моноциты, а также значительным увеличением концентрации D-димера, выраженным уменьшением числа T-лимфоцитов и их субпопуляций – CD4<sup>+</sup>, CD8<sup>+</sup>, NKT-клеток, что является крайне неблагоприятным признаком и требует незамедлительной коррекции как иммунитета, так и системы гемостаза. Пациент на 44-й день госпитализации был переведен в краевую клиническую больницу в отделение гнойной хирургии для продолжения лечения экссудативного плеврита (рис. 3).

Таблица 1  
Клинические показатели и параметры оксигенации у пациента И.  
Table 1  
Clinical indicators and oxygenation parameters in male patient I.

Показатель	1-й день (7-е сутки с момента первых симптомов)	2-й день	8-й день	15-й день
	ОРИТ: NIV; TCZ	ОРИТ: NIV; TCZ	ОРИТ: NIV	инфекцион- ное отделен- ие: O <sub>2</sub> через лице- вую маску
ЧДД в минуту	27	32	26	20
ЧСС в минуту	87	91	94	103
SpO <sub>2</sub> , %: при дыхании комнатным воздухом при респираторной поддержке	82 95	80 94	85 97	88 97 (на O <sub>2</sub> )
АД, мм рт. ст.	121/73	124/74	107/76	116 /73
PaO <sub>2</sub> , мм рт. ст.	61,9	116,0	75,8	80,5
pH	7,45	7,45	7,40	7,36
PaCO <sub>2</sub> , мм рт. ст.	38,2	37,0	46,4	49,0
Креатинин, мкмоль/л	83,3	75,0	70,9	79,5
Глюкоза, ммоль/л	6,0	4,5	5,8	7,34
СРБ, мг/л	12,2	24,6	6,6	48,0
КФК, ЕД/л	344,7	–	–	73,0
ЛДГ, ЕД/л	980,4	–	–	633,3
Кетоны в моче, ммоль/л	1,0	10,0	1,0	1,0

**Примечание.** ЧДД – частота дыхательных движений; ЧСС – частота сердечных сокращений; КФК – креатинфосфокиназа; ЛДГ – лактатдегидрогеназа.

В момент поступления при мультиспиральной компьютерной томографии (МСКТ) легких выявлены выраженные фиброзные и интерстициальные изменения, плевропульмональные спайки (рис. 3, а). Определялись многочисленные неправильной формы периферические уплотнения легочной ткани по типу «матового стекла», сливающиеся между собой, с умеренно выраженными участками консолидации; утолщение междолькового интерстиция по типу «бульжной мостовой» (crazy-paving sign). Локализация изменений: расположение двустороннее, во всех сегментах легких. Плеврального выпота не выявлено. Средостение не расширено, в полости перикарда выпота нет. Определяются атеросклеротические изменения аорты, венечных артерий; торакоабдоминальные

Таблица 2  
Лабораторные показатели у пациента И.  
Table 2  
Laboratory indicators in male patient I.

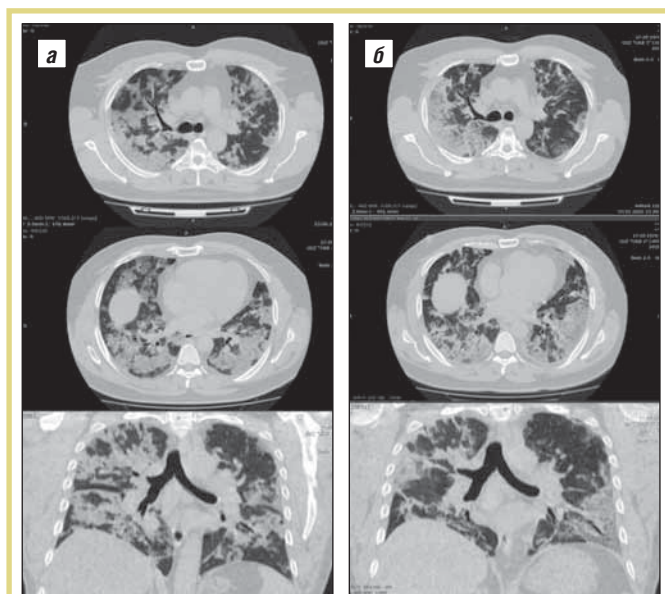
Показатель	1-й день (7-е сутки с момента первых симптомов)	2-й день	8-й день	15-й день
	ОРИТ: NIV; TCZ	ОРИТ: NIV; TCZ	ОРИТ: NIV	инфекцион- ное отделен- ие: O <sub>2</sub> через лице- вую маску
Лейкоциты, •10 <sup>9</sup> /л	8,1	5,69	15,85	25,4
Нейтрофилы, •10 <sup>9</sup> /л	6,5	4,53	13,43	23,88
Лимфоциты, •10 <sup>9</sup> /л	1,16	0,68	1,05	1,04
Эозинофилы, •10 <sup>9</sup> /л	0,01	0,2	0,09	0,18
Тромбоциты, •10 <sup>9</sup> /л	161	205	195	245
D-димер, нг/мл	1000	–	1350	1500
Фибриноген, г/л	1,8	1,4	1,8	4,6
Протромбиновое время, с	12,8	13,3	11,2	13,2
АЧТВ, с	46,5	29,6	42,4	63,2
Нейтрофилы/ лимфоциты	5,60	6,66	12,79	22,96
Лимфоциты/ моноциты	2,82	2,61	1,31	0,41
Тромбоциты/ лейкоциты	19,87	36,0	12,3	9,64
T-лимфоциты, кл./мл	725	–	471	–
CD4 <sup>+</sup> , кл./мл	455	–	338	–
CD8 <sup>+</sup> , кл./мл	287	–	141	–
CD4/CD8	1,58	–	2,39	–
CD3+HLA-DR <sup>+</sup> , кл./мл	172	–	65	–
B-лимфоциты (всего), кл./мл	107	–	252	–
NK-клетки	210	–	224	–
NKT, кл./мл	50	–	24	–
CD8 <sup>+</sup> per NK, кл./мл	176	–	103	–

**Примечание.** АЧТВ – активированное частичное тромбопластиновое время.

липомы в кардиодиафрагмальных синусах. Отмечаются паратрахеальные, бифуркационные, парааортальные ЛУ средостения размерами до 10×8 мм. Данных за костную деструкцию, изменений со стороны мягких тканей груди не выявлено.

**Заключение:** признаки двусторонней полисегментарной вирусной пневмонии. Высокая вероятность COVID-19, критическая (КТ-4).

При повторной МСКТ (см. рис. 3, б) легкие расправлены, трахея, главные, долевые, сегментарные бронхи — удовлетворительно прослеживаются, деформированы, стенки их не утолщены. Корни легких — малоструктурные. В легких наблюдаются выраженные фиброзные и интерстициальные изменения. Определяются многочисленные периферические уплотнения легочной ткани по типу «матового стекла» неправильной формы, значительной протяженности, с умеренно выраженными зонами консолидации; утолщение междолькового интерстиция по типу «бульжной мостовой» (crazy-raving sign). Локализация изменений: расположение двустороннее, преимущественно в базальных сегментах легких, периферическое, периваскулярное. Средостение не расширено, в полости перикарда выпота нет. Отмечаются единичные ЛУ средостения размерами до 16×10 мм. Мягкие ткани и костные структуры: данных за костную деструкцию, изменений со стороны мягких тканей груди не выявлено. Диаметр легочного ствола — 34 мм (норма — до 26 мм); правая легочная артерия — 22 мм (норма — до 22–18 мм); левая легочная артерия — 22 мм (норма — до 25 мм). Убедительных данных за подозрительные тромбы в легочных артериях и полостях сердца не получено.



**Рис. 3.** МСКТ органов грудной клетки пациента И. в динамике (а — при поступлении; б — в динамике)

**Fig. 3.** Chest multislice computed tomography (MSCT) in male patient I. over time (a — on admission; б — before discharge)

**Заключение:** признаки двусторонней полисегментарной вирусно-бактериальной пневмонии; высокая вероятность COVID-19; критическая (КТ-4); отрицательная динамика.

Не исключено, что развитие осложнений со стороны органов дыхания в определенной степени связано с возникшими после применения TCZ неблагоприятными отклонениями иммунного ответа. Такие изменения проявлялись лимфоцитопенией, сопровождаемой снижением числа Т-лимфоцитов, в том числе Тх (CD4<sup>+</sup>), ЦТЛ (CD8<sup>+</sup>), Т-зависимых НК-клеток (CD3<sup>+</sup>С16<sup>+</sup>CD56<sup>+</sup>), а также уменьшением зрелых активированных форм Т-лимфоцитов — CD3<sup>+</sup>HLA-DR<sup>+</sup>. Пациент на 44-й день госпитализации переведен в отделение гнойной хирургии многопрофильного стационара для продолжения лечения экссудативного плеврита. В дальнейшем выписан с улучшением состояния.

### СЛУЧАЙ №2. ПРИМЕНЕНИЕ ТОЦИЛИЗУМАБА И ТИМАЛИНА ПОСЛЕДОВАТЕЛЬНО

**Пациентка Ф.,** 66 лет, поступила в ОРИТ ГКБ №1 (Чита) 28.07.2020. Диагноз COVID-19 подтвержден лабораторно методом ПЦР. В клинической картине пациентки преобладали проявления острой гипоксемической дыхательной недостаточности и интоксикации (системного воспаления). Из жалоб при поступлении следует выделить затрудненное дыхание, одышку при физической нагрузке, слабость на фоне повышения температуры тела до 38,0–38,5°C, сухой мучительный кашель в течение суток. Заболела 22.07.2020, от момента появления первых симптомов заболевания до госпитализации в ОРИТ прошло 7 сут. Из сопутствующих заболеваний отмечались гипертоническая болезнь II стадии, достигнут целевой уровень АД, риск 4; ИБС; стенокардия напряжения II функционального класса (ФК); хроническая сердечная недостаточность 2а степени, II ФК; атеросклероз аорты и мозговых сосудов.

При поступлении выполнена МСКТ органов грудной клетки, выявлены признаки двусторонней полисегментарной вирусной пневмонии. Высокая вероятность COVID-19 (КТ-4) — вовлечено порядка 90% легочной паренхимы. Диффузный пневмосклероз (рис. 4). При поступлении в стационар пациентке назначена противовирусная терапия — гидроксихлорохин 0,2 по 2 таблетки 2 раза в сутки, затем по 1 таблетке 2 раза в сутки независимо от приема пищи; антибактериальная терапия — цефтриксон 2,0 внутривенно капельно 1 раз в сутки, азитромицин 0,5 внутривенно капельно 1 раз в сутки; жаропонижающая терапия — парацетамол 1 таблетка при высокой температуре тела, энкоксапарин натрия 0,4 мл подкожно 2 раза в сутки.

В клинической картине заболевания отмечались тахипноэ в сочетании с умеренной гипоксемией, субкомпенсированный алкалоз, эпизоды гипергликемии, гликозурии и кетоны в моче. Спустя 7 ч с момента поступления в ОРИТ в связи с нарастанием тахипноэ до 25 в минуту

и участием вспомогательной мускулатуры в акте дыхания пациентке была инициирована неинвазивная ИВЛ посредством маски TotalFace (FitLifePhilipsRespironics™) и вентилятором NEUMOVENT GRAPHNET™ в режиме NIV с инициальными параметрами: PSV=8 см H<sub>2</sub>O, PEEP=8 см H<sub>2</sub>O, f=12, FiO<sub>2</sub>=90%. В дальнейшем параметры газообмена и кислотно-щелочного состояния оценивались и корректировались на фоне проводимой респираторной поддержки. Синхронизация пациентки с вентилятором, переносимость респираторной поддержки были удовлетворительными. В течение 15 сут в ОРИТ пациентка находилась преимущественно в prone-позиции (табл. 3).

28.07.2020 решено изменить схему антибактериальной терапии на следующие препараты: цефоперазон + сульбактам 2,0 г внутривенно капельно 2 раза в сутки, ле-

вофлоксацин 0,5 внутривенно 2 раза в сутки. Среди лабораторных показателей отмечены выраженная лимфоцитопения, высокий уровень биомаркеров воспаления (СРБ), что в совокупности с фебрильной лихорадкой подтверждало наличие «цитокинового шторма» и показанием к назначению TCZ (400 мг внутривенно капельно, однократно) (табл. 4).

Из табл. 4 следует, что после применения TCZ снизилось число лейкоцитов, лимфоцитов, эозинофилов, значительно возрос показатель соотношения нейтрофилы/лимфоциты и уменьшился показатель соотношения лимфоциты/моноциты. Одновременно у больных увеличилась концентрация D-димера, что свидетельствует об уси-

Таблица 3

**Клинические показатели и параметры оксигенации у пациентки Ф.**

Table 3

**Clinical indicators and oxygenation parameters in female patient F.**

Показатель	1-й день (7-е сутки с момента первых симпто- мов)	3-й день	7-й день	15-й день
	ОРИТ: NIV; TCZ	ОРИТ: NIV	ОРИТ: NIV; тималин	перевод из ОРИТ, O <sub>2</sub> через лице- вую маску; окончание приема тималина
ЧДД, в минуту	32	28	30	20
ЧСС, в минуту	97	84	82	72
SpO <sub>2</sub> , %	98 – при респираторной поддержке, при снятии маски – <80	97 – при респираторной поддержке в prone-позиции	96 – при респираторной поддержке в prone-позиции	97 (на O <sub>2</sub> )
АД, мм рт. ст.	140/73	151/80	140/83	20 и 77
PaO <sub>2</sub> , мм рт. ст.	76,2 (FiO <sub>2</sub> =0,7)	70,5 (FiO <sub>2</sub> =0,5)	69,9 (FiO <sub>2</sub> =0,6)	81,3
pH	7,48	7,46	7,50	7,43
PaCO <sub>2</sub> , мм рт. ст.	30,8	28,8	36,4	33,4
Креатинин, мкмоль/л	93,0	98,6	90,3	88,0
Глюкоза сыворотки, ммоль/л	6,48	6,6	7,5	4,8
СРБ, мг/л	36,0	24,6	33,5	3,6
КФК, ЕД/л	–	129,9	175,0	58,6
ЛДГ, ЕД/л	–	890,3	1233,6	421,9
Кетоны в моче, ммоль/л	«отр.»	1,0	«отр.»	«отр.»

Таблица 4

**Лабораторные показатели у пациентки Ф.**

Table 4

**Laboratory indicators in female patient F.**

Показатель	1-й день (7-е сутки с момента первых симпто- мов)	3-й день	7-й день	20-й день
	ОРИТ: NIV; TCZ	ОРИТ: NIV	ОРИТ: NIV; тималин	перевод из ОРИТ, O <sub>2</sub> через лице- вую маску; окончание приема тималина
Лейкоциты, •10 <sup>9</sup> /л	4,94	3,34	8,14	8,69
Нейтрофилы, •10 <sup>9</sup> /л	3,98	2,31	7,03	5,64
Лимфоциты, •10 <sup>9</sup> /л	0,76	0,62	0,6	1,45
Эозинофилы, •10 <sup>9</sup> /л	0,00	0,04	0,06	0,17
Тромбоциты, •10 <sup>9</sup> /л	148	274	344	315
D-димер, нг/мл	500	–	750	500
Фибриноген, г/л	3,8	3,3	3,6	4,1
Протромбиновое время, с	12,3	11,9	12,3	13,5
АЧТВ, с	53,0	46,3	41,4	32,8
Нейтрофилы/лимфоциты	5,23	3,72	11,7	3,88
Лимфоциты/ моноциты	4,0	1,72	1,43	–
Тромбоциты/лейкоциты	29,95	82,0	42,26	36,24
T-лимфоциты, кл./мл	–	364	225	847
CD4 <sup>+</sup> , кл./мл	–	200	126	505
CD8 <sup>+</sup> , кл./мл	–	135	85	331
CD4/CD8	–	1,48	1,482	1,52
CD3 <sup>+</sup> HLA-DR <sup>+</sup> , кл./мл	–	44	47	55
B-лимфоциты (всего), кл./мл	–	59	48	147
NK-клетки	–	28	31	184
NKT, кл./мл	–	92	58	158
CD8 <sup>+</sup> per NK, кл./мл	–	7	7	49

лени внутрисосудистого свертывания крови, а также значительно уменьшилось содержание Т-лимфоцитов и их отдельных субпопуляций. Учитывая приведенные факты, больной назначен тималин (10 мг внутримышечно 1 раз в сутки в течение 7 дней). 03.08.2020 в связи с отсутствием выраженного клинического эффекта решено продлить применение препарата тималин, но уже в дозировке (20 мг внутримышечно 1 раз в сутки в течение 5 дней). 03.08.2020 пациентка была переведена на инсуффляцию увлажненным кислородом (длительность ИВЛ составила 7 сут).

Применение тималина на фоне комплексной терапии сопровождалось увеличением числа лейкоцитов, лимфоцитов, эозинофилов, Т-лимфоцитов, в том числе хелперов (CD4<sup>+</sup>) и ЦТЛ (CD8<sup>+</sup>) NK и TNK-клеток, В-лимфоцитов. Нормализовалось соотношение нейтрофилы/лимфоциты, снизился уровень D-димера, что является хорошим прогностическим признаком. Одновременно у больной отмечалось значительное улучшение клинического состояния, купирование лихорадки, стабилизации параметров газообмена. На 3-й день поступления в ОРИТ и перед выпиской у больной выполнена МСКТ (см. рис. 4). Пациентка переведена из ОРИТ в инфекционное отделение и выписана из стационара на 23-й день с момента поступления с выздоровлением.

**КТ от 28.07.2020 (исходно) легких:** на фоне умеренных фиброзных и интерстициальных изменений наблюдаются протяженные уплотнения легочной ткани по типу «матового стекла» неправильной формы, с компонентами утолщения междолькового интерстиция по типу «булыжной мостовой»; симптом воздушной бронхограммы, плеврального выпота не выявлено. Средостение немного расширено из-за камер сердца,

в полости перикарда выпота нет. Определяются атеросклеротические изменения аорты, венечных артерий; торакоабдоминальные липомы в кардиодиафрагмальных синусах. Отмечаются единичные ЛУ средостения размерами до 14×8 мм. Мягкие ткани и костные структуры: данных за костную деструкцию, изменений со стороны мягких тканей груди не выявлено. Отмечаются признаки остеохондроза, спондилоартроза, деформирующего спондилеза грудного отдела позвоночника. Заключение: признаки двусторонней полисегментарной вирусной пневмонии, высокая вероятность COVID-19, КТ-4 – вовлечено порядка 90% легочной паренхимы, диффузный пневмосклероз.

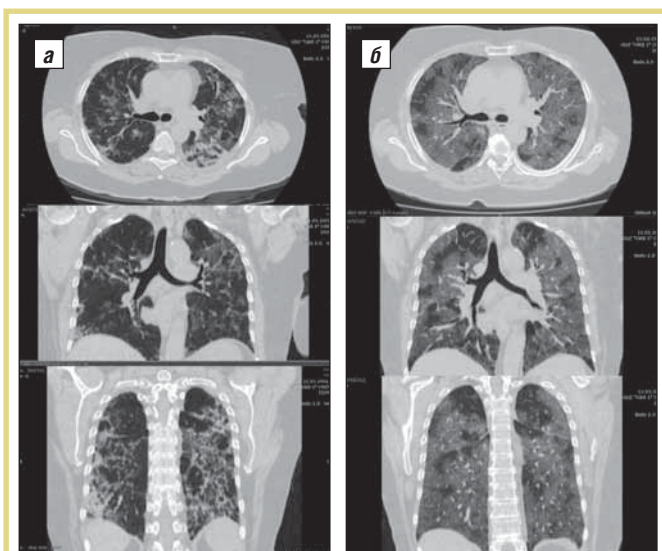
**Повторно.** Признаки двусторонней полисегментарной вирусно-бактериальной пневмонии. Фаза закономерного течения процесса. Высокая вероятность COVID-19. Тяжелая (КТ-3). Вовлечение паренхимы легкого – 50–75%. По сравнению с предыдущим исследованием – положительная динамика.

Таким образом, применение тималина сопровождалось купированием лимфоцитопении и активацией клеточного иммунитета, супрессированного в значительной степени применением TCZ. Вполне вероятно, что восстановление иммунной системы способствовало улучшению состояния больной и ее выздоровлению.

### СЛУЧАЙ №3. ПРИМЕНЕНИЕ ТОЦИЛИЗУМАБА И ТИМАЛИНА ОДНОВРЕМЕННО

**Пациент Б.,** 49 лет, поступил в ОРИТ ГКБ №1 (Чита) 25.08.2020. Считает себя больным 3-й день. Диагноз COVID-19 подтвержден лабораторно методом ПЦР. В клинической картине больного преобладали проявления острой гипоксемической дыхательной недостаточности и интоксикации (системного воспаления). Из жалоб следует выделить кашель с отхождением мокроты с примесью крови, одышку при минимальной физической нагрузке, выраженную потливость и слабость на фоне повышения температуры тела до 38,5–39,0°C. Из сопутствующих заболеваний отмечалась гипертоническая болезнь II стадии, риск 3 (атеросклероз аорты). Пациент находился на респираторной поддержке (лицевая маска) потоком 5 л в минуту с момента поступления в ОРИТ. Переносимость респираторной поддержки была удовлетворительная. В течение 7 сут пациент получал инсуффляцию кислородом с потоком от 5 л в минуту до 3 л в минуту. К исходу 8-х суток пациент в респираторной поддержке не нуждался (табл. 5).

При поступлении в стационар пациенту назначена антибактериальная терапия: амоксициллин 1000 мг + клавулановая кислота 200 мг + хлорид натрия 0,9% – 200,0 внутривенно капельно 3 раза в сутки, азитромицин 500 мг + хлорид натрия 0,9% – 200,0 внутривенно капельно 1 раз в сутки; жаропонижающая терапия: парацетамол 500 мг по 1 таблетке при высокой температуре тела, гидроксихлорохин 0,2 по 2 таблетки 2 раза в сутки внутрь в первый день, затем по 1 таблетке



**Рис. 4.** МСКТ органов грудной клетки пациентки Ф. в динамике (а – при поступлении; б – перед выпиской)  
**Fig. 4.** Chest MSCT in female patient F. over time (a – on admission; б – before discharge)

2 раза в сутки, последующие 6 дней, эноксапарин натрия 0,4 мл подкожно 2 раза в сутки

По данным исследования ЭКГ, ЭхоКГ, дуплексного сканирования сосудов нижних конечностей признаков сердечно-сосудистых осложнений у пациента не обнаружено.

В первый день исследования наблюдались повышенные показатели биохимического состава крови (креатинин, СРБ, глюкоза, КФК, ЛДГ), свидетельствующие о наличии системного воспалительного процесса с нарушением функции многих органов. Результаты общего анализа крови и иммунограммы приведены в табл. 6.

Как следует из табл. 6, у больного в первый день обследования наблюдалась лимфоцитопения, анэозинопения, увеличение соотношения нейтрофилы/лимфоциты, что в совокупности с фебрильной лихорадкой подтверждало наличие «цитокинового шторма» и возможность назначения ГИБТ.

С учетом всей картины заболевания принято решение с 25.08.20 применить антицитокиновую терапию – ТСЗ 400 мг. Одновременно решено отменить азитроми-

цин и добавить в лечение левофлоксацин 500 мг внутривенно капельно 2 раза в сутки с цефепимом 2,0 внутривенно капельно. Учитывая негативное действие ТСЗ на состояние клеточного иммунитета (см. случай №2), а также тяжелое состояние больного, для предотвращения нежелательного действия препарата решено дополнительно назначить иммуномодулятор тималин (10 мг внутримышечно 2 раза в сутки курсом 7 дней). После 7 дней комплексной терапии с применением тималина у пациента отмечено клиническое улучшение: купирование лихорадки, значительное улучшение показателей иммунограммы (повышение количества Т-лимфоцитов, Тх, ЦТЛ, В-лимфоцитов, НК-клеток); больной переведен из ОРИТ в инфекционное отделение.

Таким образом, несмотря на наличие неблагоприятных прогностических критериев COVID-19 (гипоксемии в сочетании с выраженной иммуносупрессией), у пациента удалось достичь значительного улучшения состояния, что ассоциировано с благоприятным исходом заболевания.

Таблица 5

**Клинические показатели и параметры оксигенации у пациента Б.**

Table 5

**Clinical indicators and oxygenation parameters in male patient B.**

Показатель	1-й день (7-е сутки с момента первых симптомов)	3-й день	11-й день
	без респираторной поддержки	ОРИТ: O <sub>2</sub> через лицевую маску; ТСЗ, тималин	перевод из ОРИТ. Окончание введения тималина
ЧДД в минуту	20	26	18
ЧСС в минуту	82	102	78
SpO <sub>2</sub> , %	94 (комнатный воздух)	88 (комнатный воздух), 93 – при респираторной поддержке	94 (комнатный воздух)
АД, мм рт. ст.	140/94	139/93	130/85
РаО <sub>2</sub> , мм рт. ст.	–	74,2 ( на O <sub>2</sub> )	81,9
pH	–	7,48	7,47
РаСО <sub>2</sub> , мм рт. ст.	–	32,8	33,7
Креатинин, мкмоль/л	120,6	78,5	88,0
Глюкоза сыворотки, ммоль/л	6,41	6,63	5,93
СРБ, мг/л	18,0	30,3	6,0
КФК, ЕД/л	150,4	285,5	–
ЛДГ, ЕД/л	1008,6	1330,3	–
КФК-МВ, ЕД/л	21,7	25,5	–
Кетоны в моче, ммоль/л	1,0	5,0	«отр.»

Таблица 6

**Лабораторные показатели пациента Б.**

Table 6

**Laboratory indicators in male patient B.**

Показатель	1-й день (7-е сутки с момента первых симптомов)	3-й день ОРИТ: O <sub>2</sub> через лицевую маску. ТСЗ, тималин	11-й день Перевод из ОРИТ. Окончание введения тималина
	Лейкоциты, •10 <sup>9</sup> /л	7,17	4,0
Нейтрофилы, •10 <sup>9</sup> /л	5,95	3,09	2,22
Лимфоциты, •10 <sup>9</sup> /л	0,94	0,74	1,63
Эозинофилы, •10 <sup>9</sup> /л	0	0	0,13
Тромбоциты, •10 <sup>9</sup> /л	247	249	489
D-димер, нг/мл	–	750	500
Фибриноген, г/л	3,9	3,7	5,0
Протромбиновое время, с	12,9	13,5	12,4
АЧТВ, с	46,8	78,0	40,5
Нейтрофилы/лимфоциты	6,33	4,17	1,36
Лимфоциты/ моноциты	3,61	4,35	4,07
Тромбоциты/ лейкоциты	34,44	62,25	110,1
T-лимфоциты, кл./мл	–	209	795
CD4 <sup>+</sup> , кл./мл	–	85	330
CD8 <sup>+</sup> , кл./мл	–	89	417
CD4/CD8	–	0,95	0,79
CD3+HLA-DR <sup>+</sup> , кл./мл	–	10	114
В-лимфоциты, кл./мл	–	85	183
НК-клетки	–	66	105
NKT, кл./мл	–	68	147
CD8 <sup>+</sup> per NK, кл./мл	–	34	48



Пациент был выписан из стационара на 11-й день с момента поступления с выздоровлением.

Больному после поступления и перед выпиской проведена МСКТ (рис. 5).

**При поступлении.** В легких наблюдаются умеренные фиброзные и интерстициальные изменения, плевропультмональные спайки. Определяются многочисленные периферические уплотнения легочной ткани по типу «матового стекла» неправильной формы, размерами до 80 мм, с умеренно выраженными участками консолидации. Локализация изменений: расположение двустороннее, преимущественно в базальных сегментах легких, периферическое, периваскулярное. Плеврального выпота не выявлено. Средостение не расширено, в полости перикарда выпота нет. Отмечаются единичные ЛУ средостения размерами до 11×9 мм. Мягкие ткани и костные структуры: данных за костную деструкцию, изменений со стороны мягких тканей груди не выявлено. Заключение: признаки двусторонней полисегментарной вирусно-бактериальной пневмонии; высокая вероятность COVID-19; тяжелая (КТ-3); вовлечение паренхимы легкого – 50–75%.

**Повторно.** Ранее выявленные участки уплотнений в легочной ткани – прежней локализации, чуть более протяженные и интенсивные из-за компонентов консолидации и ретикулярных изменений. Плеврального выпота не выявлено. Средостение расширено за счет полостей сердца, в полости перикарда выпота нет. Заключение: течение двусторонней полисегментарной вирусно-бактериальной пневмонии; высокая вероятность COVID-19 (КТ – 2–3). По сравнению с предыдущим исследованием – положительная динамика.

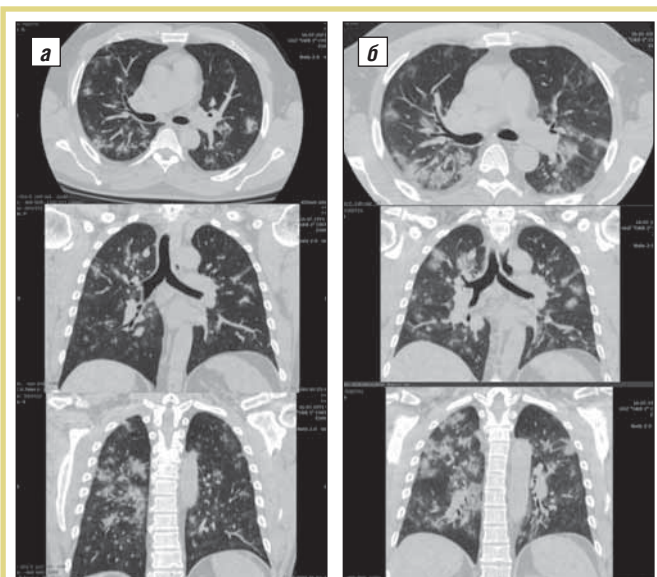


Рис. 5. МСКТ органов грудной клетки пациента Б. в динамике (а – при поступлении; б – перед выпиской)

Fig. 5. Chest MSCT in male patient B. over time (a – on admission; б – before discharge)

Таким образом, совместное применение ТСЗ и тималина предотвратило нарушения клеточного иммунитета и способствовало выздоровлению больных. Все представленные данные говорят о том, что применение тималина после или совместно с ТСЗ сопровождается улучшением клинического состояния и способствует нормализации клеточного иммунитета и выздоровлению больных. Можно предположить, что наилучшим целесообразным вариантом лечения тяжелобольных COVID-19 является совместное одномоментное применение ТСЗ и тималина. Полагаем, что предлагаемая нами схема терапии приведет к уменьшению числа тяжелых случаев COVID-19, а также поможет снизить летальность при коронавирусной инфекции.

\*\*\*

**Благодарности.** Авторский коллектив выражает искреннюю признательность ординаторам кафедры анестезиологии, реанимации и интенсивной терапии ФГБОУ ВО «Читинская государственная медицинская академия» С.А. Игумнову, А.С. Роик, М.С. Лукьянчук, М.В. Батуеву за помощь в обработке материала для данной статьи.

**Конфликт интересов.** Авторы заявляют об отсутствии финансового и иных конфликтов интересов.

## Литература/Reference

- Huang C., Wang Y., Li X. et al. Clinical features of patients infected with 2019 novel coronavirus in Wuhan, China. *Lancet*. 2020; 395 (10223): 497–506. DOI: 10.1016/S0140-6736(20)30183-5
- Wang D., Hu B., Hu C. et al. Clinical characteristics of 138 hospitalized patients With 2019 novel coronavirus-infected pneumonia in Wuhan, China. *JAMA*. 2020; 323 (14): 1406–7. DOI: 10.1001/jama.2020.1585
- Goh K.J., Choong M.C., Cheong E.H. et al. Rapid Progression to Acute Respiratory Distress Syndrome: Review of Current Understanding of Critical Illness from COVID-19 Infection. *Ann Acad Med Singapore*. 2020; 49: 108–18.
- Izet M., Nabil N., Zildzic M. Public Health Aspects of COVID-19 Infection With Focus on Cardiovascular Disease. *Mater Sociomed*. 2020; 32 (1): 71–6. DOI: 10.5455/msm.2020.32.71-76
- Zhavoronkov A. Geroprotective and Senoremediative Strategies to Reduce the Comorbidity, Infection Rates, Severity, and Lethality in Gerophilic and Gerolavic Infections. *Aging (Albany NY)*. 2020; 12 (8): 6492–510. DOI: 10.18632/aging.102988
- Fu B., Xu X., Wei H. Why tocilizumab could be an effective treatment for severe COVID-19? *J Transl Med*. 2020; 18: 164. DOI: 10.1186/s12967-020-02339-3
- Russell S.M., Alba-Patiño A., Barón E. et al. Biosensors for Managing the COVID-19 Cytokine Storm: Challenges Ahead. *ACS Sens*. 2020; 5 (6): 1506–13. DOI: 10.1021/acssensors.0c00979
- Tang Y., Liu J., Zhang D. et al. Cytokine Storm in COVID-19: The Current Evidence and Treatment Strategies. *Front Immunol*. 2020; 11: 1708. DOI: 10.3389/fimmu.2020.01708
- Qin C., Zhou L., Hu Z. et al. Dysregulation of immune response in patients with COVID-19 in Wuhan, China. *Clin Infect Dis*. 2020; 71 (15): 762–8. DOI: 10.1093/cid/ciaa248
- Zhang C., Wu Z., Li J. et al. Cytokine release syndrome in severe COVID-19: interleukin-6 receptor antagonist tocilizumab may be the key to reduce mortality. *Int J Antimicrob Agents*. 2020; 55 (5): 105954. DOI: 10.1016/j.ijantimicag.2020.105954
- Xu Z., Shi L., Wang Y. et al. Pathological findings of COVID-19 associated with acute respiratory distress syndrome. *Lancet Respir Med*. 2020; 8 (4): 420–2. DOI: 10.1016/S2213-2600(20)30076-X
- Chen Y., Feng Z., Diao B. et al. The novel severe acute respiratory syndrome coronavirus 2 (SARS-CoV-2) directly decimates human spleens and lymph nodes. *medRxiv*. 2020: 105924. DOI: 10.1101/2020.03.27.20045427

13. Li J., Guo M., Tian X. et al. Virus-host interactome and proteomic survey of PMBCs from COVID-19 patients reveal potential virulence factors influencing SARS-CoV-2 pathogenesis. *bioRxiv*. 2020. DOI: 10.1101/2020.03.31.019216

14. Dhampalwar S., Saigal S., Soin A. Treatment Armamentarium of COVID-19: Evolving Strategies and Evidence So Far. *Clin Exp Hepatol*. 2020. DOI: 10.1016/j.jceh.2020.07.001

15. Conrozier T., Lohse A., Balblanc J.C. et al. Biomarker variation in patients successfully treated with tocilizumab for severe coronavirus disease 2019 (COVID-19): results of a multidisciplinary collaboration. *Clin Exp Rheumatol*. 2020; 38 (4): 742–7.

16. Alattar R., Ibrahim T.B.H., Shaar S.H. Tocilizumab for the treatment of severe COVID-19. *J Med Virol*. 2020. DOI: 10.1002/jmv.25964

17. Wang D., Hu B., Hu C. et al. Clinical characteristics of 138 hospitalized patients With 2019 novel coronavirus-infected pneumonia in Wuhan, China. *JAMA*. 2020; 323 (11): 1061–9. DOI: 10.1001/jama.2020.1585

18. Tang N., Bai H., Chen X. et al. Anticoagulant treatment is associated with decreased mortality in severe coronavirus disease 2019 patients with coagulopathy. *J Thromb Haemost*. 2020; 18 (5): 1094–9. DOI: 10.1111/jth.14817

19. Tang N., Li D., Wang X. et al. Abnormal coagulation parameters are associated with poor prognosis in patients with novel coronavirus pneumonia. *J Thromb Haemost*. 2020; 18 (4): 844–7. DOI: 10.1111/jth.14768

20. Toniati P., Piva S., Cattalini M. et al. Tocilizumab for the treatment of severe COVID-19 pneumonia with hyperinflammatory syndrome and acute respiratory failure: A single center study of 100 patients in Brescia, Italy. *Autoimmun Rev*. 2020; 19 (7): 102568. DOI: 10.1016/j.autrev.2020.102568

21. Zhao J., Cui W., Tian B. Efficacy of tocilizumab treatment in severely ill COVID-19 patients. *Crit Care*. 2020; 24 (1): 1–4. DOI: 10.1186/s13054-020-03224

22. Mullard A. Anti-IL-6R $\alpha$  falter in COVID-19. *Nat Rev Drug Discov*. 2020; 19 (9): 577. DOI: 10.1038/d41573-020-00141-w

23. Хавинсон В.Х., Кузник Б.И., Стуров В.Г. и др. Применение препарата Тималин® при заболеваниях органов дыхания. Перспективы использования при COVID-19. *РМЖ*. 2020; 9: 24–30 [Khavinson V.H., Kuznik B.I., Sturov V.G., et al. Thymalin use for respiratory diseases. application potential in COVID-19. *RMJ*. 2020; 9: 24–30 (in Russ.)].

24. Кузник Б.И., Хавинсон В.Х. Влияние Тималина на системы иммунитета, гемостаза и уровень цитокинов у пациентов с различными заболеваниями. Перспективы применения при COVID-19. *Врач*. 2020; 31 (7): 18–26 [Kuznik B., Khavinson V. The effect of Thymalin on the immune system, hemostasis and cytokines level in patients with various diseases. Prospects for application in case of COVID-19. *Vrach*. 2020; 31 (7): 18–26 (in Russ.)]. DOI: 10.29296/25877305-2020-07-03.

25. Хавинсон В.Х., Кузник Б.И. Осложнения у больных COVID-19. Предполагаемые механизмы коррекции. *Клиническая медицина*. 2020; 4: 256–65 [Khavinson V.H., Kuznik B.I. Complications in patients with COVID-19. Supposed correction mechanisms. *Klinicheskaja medicina*. 2020; 4: 256–65 (in Russ)]. DOI: 10.30629/0023-2149-2020-98-4-256-265

26. Кузник Б.И., Лиханов И.Д., Цепелев В.Л. и др. Теоретические и клинические аспекты биорегулирующей терапии в хирургии и травматологии. Новосибирск: Наука, 2008; 312 с. [Kuznik B.I., Lihanov I.D., Cerepov V.L. et al. Teoreticheskie i klinicheskie aspekty bioregulirujushhej terapii v hirurgii i travmatologii. Novosibirsk: Nauka, 2008; 312 p. (in Russ.)].

27. Хавинсон В.Х., Кузник Б.И., Рызжак Г.А. Пептидные геропротекторы – эпигенетические регуляторы физиологических функций организма. СПб: Изд-во РГПУ им. И.А. Герцена, 2014; 279 с. [Khavinson V.H., Kuznik B.I., Ryzhak G.A. Peptide geroprotectors-epigenetic regulators of physiological functions of the body. Saint-Petersburg: Herzen's RSPU, 2014; 279 p. (in Russ.)].

28. Кузник Б.И., Васильев В.Н., Цыбиков Н.Н. Иммуногенез, гемостаз и неспецифическая резистентность организма. М.: Медицина, 1989; 320 с. [Kuznik B.I., Vasil'ev V.N., Cybikov N.N. Immunogenez, gemostaz i nespecificeskaja rezistentnost' organizma. M.: Medicina, 1989; 320 p. (in Russ.)].

29. Кузник Б.И., Витковский Ю.А. Люлькина Е.В. Возрастные особенности системы гемостаза у людей. *Успехи геронтологии*. 2005; 16: 38–47 [Kuznik B.I., Vitkovsky Y.A. Lyul'kina E.V. Age features of hemostasis in humans. *Advances in gerontology*. 2005; 16: 38–47 (in Russ.)].

30. Лукьянов С.А., Кузник Б.И., Хавинсон В.Х. и др. Использование Тималина для коррекции отклонений иммунного статуса при COVID-19 (обоснование применения препарата и описание клинического случая). *Врач*. 2020; 31 (8): 74–82 [Lukyanov S.A., Kuznik B.I., Khavinson V.H. et al. The use of thymaline to correct immune status deviations in COVID-19 (rationale for the use of drug and clinical case). *Vrach*. 2020; 31 (8): 74–82 (in Russ.)]. DOI: 10.29296/25877305-2020-08-12

## EFFECT OF TOCILIZUMAB AND THYMALIN ON SYSTEMIC INFLAMMATION IN PATIENTS WITH COVID-19

Professor **B. Kuznik**<sup>1,2</sup>, MD; Professor **V. Khavinson**<sup>3,4</sup>, Corresponding Member of the Russian Academy of Sciences, MD; **S. Lukyanov**, Candidate of Medical Sciences; Professor **K. Shapovalov**<sup>1,5</sup>, MD; **Yu. Smolyakov**<sup>1,2</sup>, Candidate of Medical Sciences; **P. Tereshkov**<sup>1</sup>, Candidate of Medical Sciences; **Yu. Shapovalov**<sup>1,5</sup>; **V. Konnov**<sup>1,5</sup>, Candidate of Medical Sciences; Associate Professor **D. Zaitsev**<sup>1</sup>, MD; Professor **E. Magen**<sup>6</sup>, MD

<sup>1</sup>Chita State Medical Academy

<sup>2</sup>Innovation Clinic, Academy of Health, Chita

<sup>3</sup>Saint Petersburg Institute of Bioregulation and Gerontology

<sup>4</sup>I.P. Pavlov Institute of Physiology, Russian Academy of Sciences, Saint Petersburg

<sup>5</sup>City Clinical Hospital One, Chita

<sup>6</sup>David Ben-Gurion University, Ashdod, Israel

Severe COVID-19 accompanied by acute respiratory failure, acute respiratory distress syndrome, and multiple organ dysfunction is most often observed in older (over 65 years) and relatively young patients with concomitant diseases, such as diabetes mellitus, hypertensive disease, cardiac, renal, or hepatic dysfunction. In this case, the patients develop an excessive inflammatory response accompanied by the development of a cytokine storm, by the imbalance and subsequent depletion of T-cell immunity. Successful therapy for COVID-19 is based on the restoration of impaired immune functions, as well as on the elimination of the cytokine storm. For this purpose, it is recommended that the recombinant monoclonal antibody IL-6 (RIL) receptor inhibitor tocilizumab be used. The paper gives information on the successful use of tocilizumab in patients with severe COVID-19 and shows its substantial disadvantages: the development of adverse reactions, such as lymphocytopenia, thrombocytopenia, and elevated levels of IL6, alanine and aspartate aminotransferase, etc. At the same time, there are rationales that these patients should be given the immunomodulator thymalin that is able to eliminate the cytokine storm, to normalize the immune system, and to prevent disseminated intravascular coagulation. The authors describe typical cases of severe COVID-19 treated with tocilizumab and thymalin alone and in combination.

**Key words:** infectious diseases, therapy, COVID-19, systemic inflammation, cytokine storm, immunity, hemostasis, tocilizumab, thymalin.

**For citation:** Kuznik B., Khavinson V., Lukyanov S. et al. Effect of tocilizumab and thymalin on systemic inflammation in patients with COVID-19. *Vrach*. 2020; 31 (11): 87–96. <https://doi.org/10.29296/25877305-2020-11-17>

**Об авторах/About the authors:** Kuznik B.I. ORCID: <https://orcid.org/0000-0002-2502-9411>; Khavinson V.Kh. ORCID: <https://orcid.org/0000-0001-7547-7725>; Luk'yanov S.A. ORCID: <https://orcid.org/0000-0001-7997-9116>; Shapovalov K.G. ORCID: <https://orcid.org/0000-0002-3485-5176>; Smolyakov Yu.N. ORCID: <https://orcid.org/0000-0001-7920-7642>; Tereshkov P.P. ORCID: <https://orcid.org/0000-0002-8601-3499>; Shapovalov Yu.K. ORCID: <https://orcid.org/0000-0001-6408-239X>; Konnov V.A. ORCID: <http://orcid.org/0000-0003-3540-178X>; Zaitsev D.N. ORCID: <https://orcid.org/0000-0002-2741-3783>; Magen E. ORCID: <https://orcid.org/0000-0002-7713-423X>